

CASO CLINICO

# Oltre la scansione: il ruolo della CBCT va oltre la pianificazione in odontoiatria digitale

di Prof. Ingrid Rozylo-Kalinowska

L'odontoiatria digitale si fonda su immagini accurate, indispensabili per ogni procedura, semplice o complessa. Tradizionalmente, le radiografie bidimensionali guidavano le decisioni cliniche, ma l'avvento della tomografia computerizzata a fascio conico (CBCT) ha rivoluzionato la diagnostica, offrendo una visione tridimensionale completa delle strutture dentali e maxillo-facciali. Tuttavia, l'imaging avanzato è utile solo se correttamente interpretato. I radiologi specialisti svolgono un ruolo cruciale nel fornire referti dettagliati e sistematici, garantendo piani di trattamento appropriati e sicuri. Questo caso evidenzia l'importanza della CBCT e del contributo di esperti radiologi per ottimizzare i flussi di lavoro digitali e tutelare la salute dei pazienti.

Un paziente di sesso maschile, di 65 anni, con anamnesi medica non significativa, è stato indirizzato dal suo dentista a sottoporsi a una tomografia computerizzata a fascio conico (CBCT) prima della pianificazione implantare. Il paziente era completamente edentulo nel mascellare superiore, mentre nella mandibola presentava tre elementi dentari, che fungevano da supporto per una protesi fissa. Sebbene l'indicazione fosse limitata alla pianificazione implantare, è stato acquisito un ampio campo visivo (FOV) di 16x17 cm con il sistema CBCT CS 9600 di Carestream Dental, richiedendo un'analisi completa del volume.

La valutazione iniziale della vista panoramica ricostruita (Fig. 1) ha confermato l'assenza di denti nel mascellare superiore e la

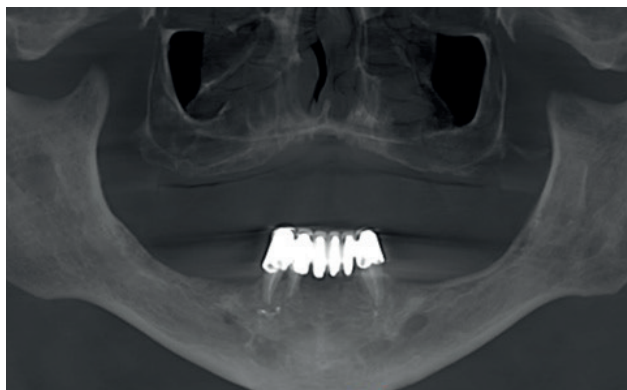


Fig. 1. Vista panoramica riformattata.

presenza degli elementi 43, 42 e 33 nella mandibola anteriore. Tutti e tre i denti erano stati trattati endodonticamente e, nel caso dei canini, si osservava un eccesso di materiale di otturazione canalare. Non sono state rilevate lesioni periapicali. I denti servivano come supporto per una protesi fissa.

L'analisi delle viste curvilinee e delle sezioni trasversali più sottili (Fig. 2 e Fig. 3) ha permesso di valutare l'osso alveolare come potenziale supporto per gli impianti dentali. Nella mascellare superiore, l'osso alveolare era atrofico e l'altezza della cresta residua era molto ridotta, quindi insufficiente per garantire l'ancoraggio degli impianti.

La pianificazione implantare era possibile solo nella mandibola posteriore. Tuttavia, la valutazione qualitativa dell'osso mandibolare ha mostrato rarefazione che poteva compromettere la stabilità primaria degli impianti (Fig. 2).

L'analisi del volume ha rivelato diversi reperti incidentali che non influenzavano il trattamento implantare, ma dovevano essere inclusi nel referto e potevano richiedere ulteriori indagini diagnostiche o un follow-up.

Le dimensioni del forame incisivo risultavano maggiori del normale (Fig. 4), un reperto che può essere indicativo della presenza di una cisti del forame incisivo; in pazienti sintomatici e con ulteriore progressione, tale condizione può

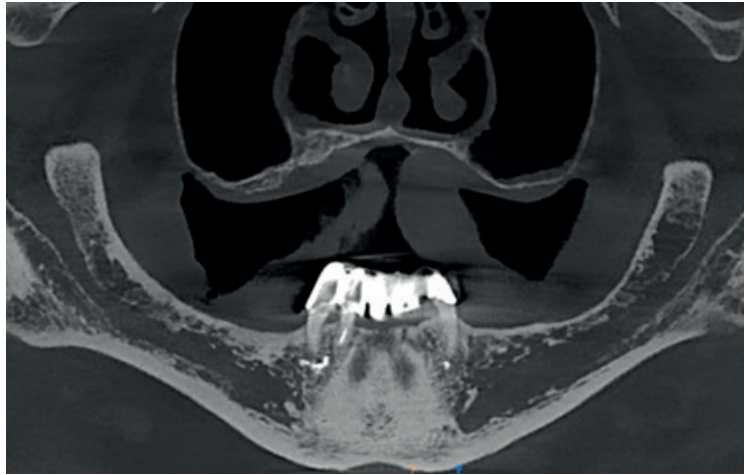


Fig. 2. Vista panoramica in sezione sottile.

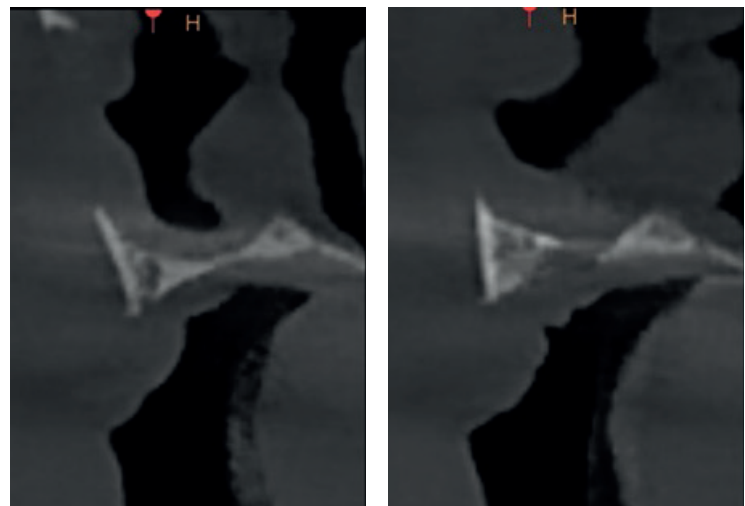


Fig. 3. Immagini trasversali dell'osso alveolare nell'area dell'incisivo superiore mancante confermano una cresta residua di altezza molto ridotta.

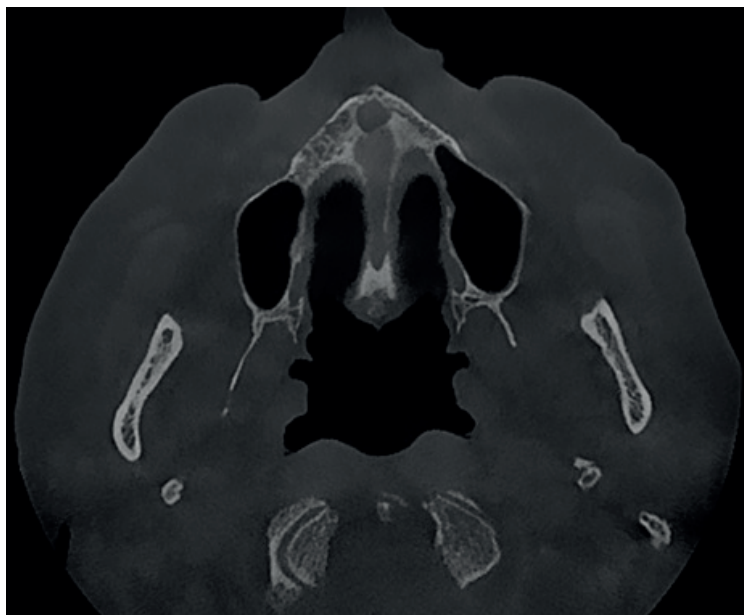


Fig. 4. Vista assiale a livello del palato duro mostra ingrandimento del forame incisivo.

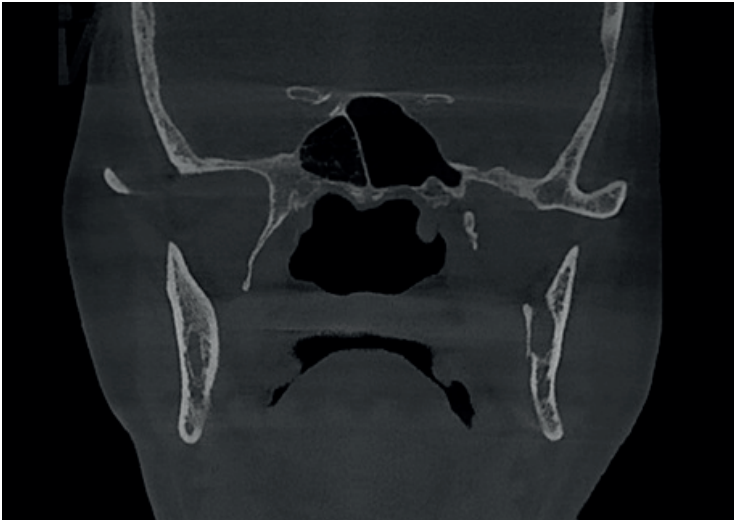

Fig. 5. Sezione coronale a livello del seno sfenoidale mostra strie nel compartimento destro.

richiedere trattamento chirurgico.

Le dimensioni del forame incisivo risultavano maggiori del normale (Fig. 4), un reperto che può essere indicativo della presenza di una cisti del forame incisivo; in pazienti sintomatici e con ulteriore progressione, tale condizione può richiedere trattamento chirurgico.

Alcune strie nel compartimento destro del seno sfenoidale, suggestive di muco denso, sono state rilevate (Fig. 5).

Successivamente sono state valutate le strutture ossee della colonna cervicale, e le immagini erano compatibili con osteoartrosi. Questa si presentava con riduzione dello spazio articolare tra l'arco anteriore dell'atlante (C1) e il dente dell'epistrofeo (C2), associata a sclerosi subcondrale e a piccoli osteofiti (Fig. 6). Inoltre, lo spazio articolare C3-C4 appariva ridotto.

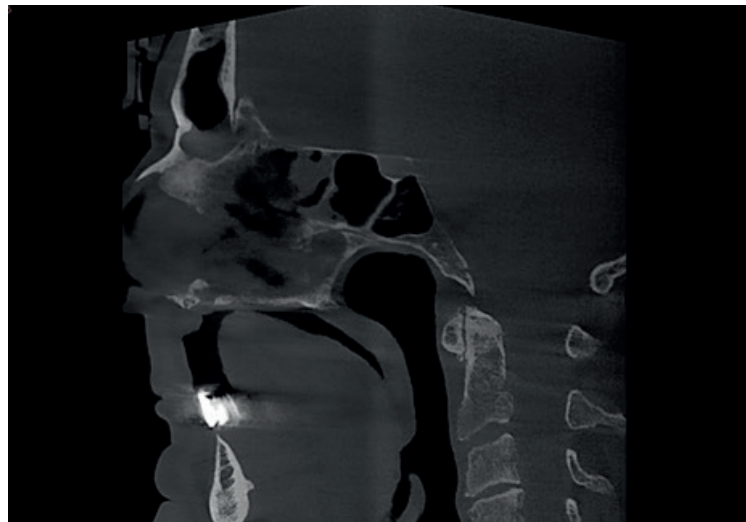


Fig. 6. Sezione sagittale sul piano mediano consente la valutazione di segni di osteoartrosi cervicale.

È stata poi osservata una formazione ossea ben definita nelle

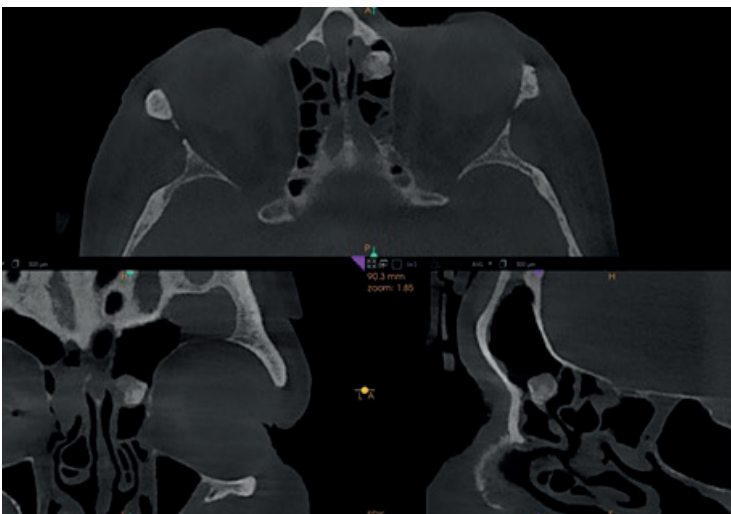


Fig. 7. Viste MPR degli etmoidi sinistri mostrano lesione ossea ben definita.

cellule etmoidali anteriori di sinistra (Fig. 7). L'immagine radiografica suggeriva un osteoma, un tumore benigno composto da tessuto osseo maturo, frequentemente localizzato nei seni paranasali. Sebbene benigno, l'osteoma è caratterizzato da potenziale di crescita e può richiedere un intervento chirurgico quando raggiunge dimensioni tali da compromettere il drenaggio sinusale.

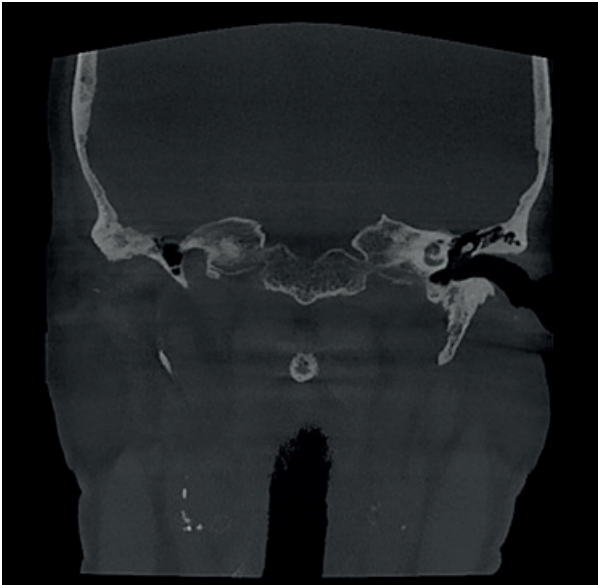

Fig. 8. Calcificazioni bilaterali in placche ateromatose nel collo evidenti nella vista coronale.

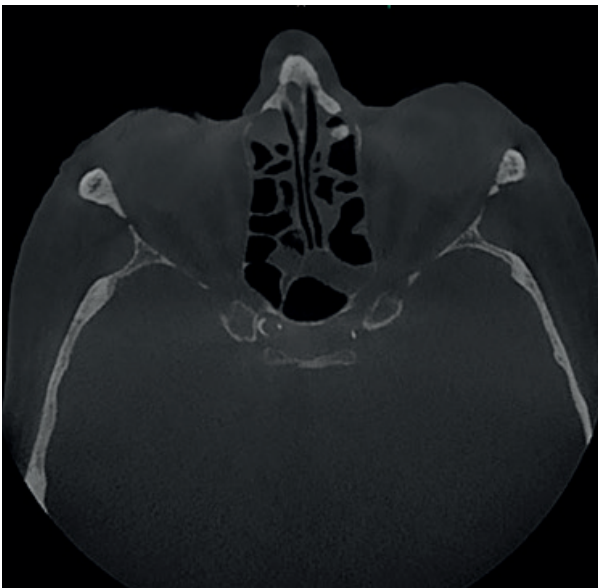


Fig. 9. Immagine assiale mostra una calcificazione nelle porzioni intracraniche delle carotidi interne.

L'analisi successiva si è concentrata sulle calcificazioni dei tessuti molli. Sono state rilevate placche ateromatose calcificate in diverse sedi lungo il decorso delle arterie carotidi—sia nel collo (Fig. 8) sia nei segmenti intracranici delle carotidi interne (Fig. 9). Una placca ateromatosa calcificata nelle arterie carotidi rappresenta un reperto significativo che suggerisce la presenza di aterosclerosi avanzata, condizione che può aumentare il rischio di ictus, sebbene il rischio effettivo dipenda da diversi fattori. Se non individuate precocemente, le calcificazioni carotidee possono richiedere ulteriori approfondimenti diagnostici, come un'ecografia Doppler delle carotidi o un esame angio-TC.

Il caso dimostra l'importanza della scelta del campo visivo nell'esame CBCT, fattore critico per ottimizzare la protezione radiologica. Selezionando il campo visivo più piccolo necessario per l'attività diagnostica, è possibile ridurre al minimo l'esposizione non necessaria a strutture anatomiche adiacenti, minimizzando la dose radiante e rispettando il principio ALARA (As Low as Reasonably Achievable, il più basso ragionevolmente ottenibile). Una corretta selezione del campo visivo aiuta anche a limitare la radiazione diffusa e a migliorare la qualità dell'immagine nella regione di interesse. Le linee guida di numerose associazioni scientifiche sottolineano che è necessario scegliere il campo visivo più piccolo possibile in relazione alle indicazioni specifiche.

Tuttavia, a volte le pratiche cliniche non sono in linea con le linee guida e i clinici scelgono campi visivi più ampi. In questi casi, il clinico deve assumersi la responsabilità di refertare l'intero volume, poiché reperti incidentali possono avere conseguenze mediche. A seconda delle normative locali, i sistemi CBCT con campo visivo ampio possono essere refertati solo da radiologi medici, mentre in molti paesi le normative sono meno severe e i dentisti possono operare e refertare indipendentemente dalle dimensioni del campo visivo. Va sottolineato che i programmi di studio, sia pre-laurea che post-laurea, spesso non includono informazioni sulla valutazione radiologica delle strutture extra-maxillo-mandibolari. Pertanto, i professionisti non ricevono formazione sufficiente per interpretare campi visivi ampi che comprendono la testa e il collo. Come recita la celebre

frase attribuita a Henry Bergson o Robertson Davies: “L’occhio vede ciò che la mente è preparata a comprendere”. Questa citazione è indiscutibilmente vera in radiologia e significa che la percezione di un’immagine non riguarda solo la vista, ma anche formazione, esperienza e aspettativa.

Questo caso illustra come le scansioni CBCT con campo visivo ampio possano rivelare reperti clinicamente significativi oltre l’ambito della pianificazione del trattamento. Sebbene alcuni di questi risultati richiedano ulteriori test clinici e diagnostica per immagini per valutare ulteriormente i rischi per la salute generale del paziente, la loro identificazione sottolinea l’importanza di una valutazione approfondita e di un referto specialistico.

Nell’era dell’odontoiatria digitale, dove precisione e sicurezza del paziente sono fondamentali, l’interpretazione completa dei volumi CBCT è essenziale per garantire flussi di lavoro basati su diagnostica accurata e responsabile.

### **PROF. INGRID ROZYLO-KALINOWSKA BIOGRAFIA**

La Prof.ssa Ingrid Różyło-Kalinowska, MD, PhD, DSc, è responsabile del Dipartimento di Radiodiagnostica Dentale e Maxillo-Facciale presso l’Università di Medicina di Lublino (Polonia). Specialista in radiologia e diagnostica per immagini, ha pubblicato numerosi articoli, è autrice e co-editrice di testi di riferimento su CBCT e flussi di lavoro digitali, ed è redattrice capo del Journal of Stomatology.

Past President della European Academy of DentoMaxillofacial Radiology, è relatrice invitata in congressi internazionali con particolare competenza sulla CBCT e il suo ruolo nell’odontoiatria digitale sicura e precisa.

